
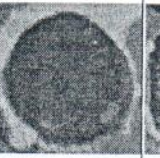
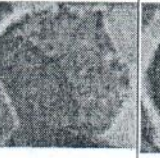



SERIES HEMOPOYÉTICAS

Serie Roja

	TAMAÑO	NÚCLEO	CROMATINA	NUCLEOLO	CITOPLASMA	ARCOPLASMA	FERRITINA	OTROS	
PROERITROBLASTO	20-30 µm	Muy Grande	Laxa	2.-3.	Basófilo	SI	+		
ERITROBLASTO BASÓFILO	15-18 µm	Grande	Laxa/Densa (con grumos)	Vestigios	Basófilo	NO	++	Halo perinuclear	
ERITROBLASTO POLICROMATÓFILO	11-13 µm	Intermedio	Densa	NO	Basófilo/acidófilo	NO	+++ SIDE-RO-SO-MAS	Halo perinuclear y aparece Hb	
NORMOBLASTO o ERITROBLASTO ACIDÓFILO u ORTOCROMATÓFILO	10 µm	Pequeño, picnótico, retraído	Mas densa	NO	Acidófila	NO	+++	Pierde la capacidad de división	
RETICULOCITOS									
*Pseudonucleado									
*Reticulo completo									
*Reticulo incompleto									
*Puntiforme									
ERITROCITO	7-8 µm	NO	NO	NO	Mas Acidófila	NO			

Fenómeno paradójial de Ferrata: se basa en la variación tintorial de la serie roja. Comienza con células muy basófilas (proeritroblasto y eritroblasto basófilo) para concluir en una célula intensamente acidófila (eritrocito). Este fenómeno paradójial ocurre porque en los primeros estadios de la progenie el núcleo ocupa gran porción del citoplasma, sumado a esto la elevada cantidad de RER que los mismos tienen por la importante actividad sintética hace que la célula se vea intensamente basófila ; al ir pasando a estadios mas maduros, el núcleo empieza a involucionar hasta ser eliminado al igual que el RER, y se comienza a acumular grandes cantidades de hierro (muy acidófilo) generando grandes discrepancias tintoriales en el transcurso de la serie.

Serie Blanca

	TAMAÑO	NÚCLEO	CROMATINA	NUCLEOLO	CITOPLASMA	ARCOPLASMA	OTROS
MEIOBLASTO	20 µm	Muy Grande	Laxa	3. - 5.	Basófilo	NO	
PRO-MIELOCITO	25-35 µm	Grande	Laxa/Densa	1	Gránulos inespecíficos	SI	Arcoplasma libre
MIELOCITO INMADURO	20-25 µm	Grande	Densa	NO	Gránulos inespecíficos y específicos	SI	Gránulos específicos en arcoplasma
MIELOCITO MADURO	< 20 µm	Grande	Densa	NO	Gránulos específicos	NO	Pierde la capacidad de división
METAMIELOCITO	< q ant	Arriñonado	Densa	NO	Gránulos específicos	NO	

	TAMAÑO	NÚCLEO	CROMATINA	NUCLEOLO	CITOPLASMA	ARCOPLASMA
LINFOBLASTO	20 µm	Muy Grande	Muy Densa	Muy notorios(2)	Ocupado mayormente por el núcleo	NO
PROLINFOCITO	12 µm	Redondo excéntrico	Laxa/densa	1	Abundante basófilo	NO
LINFOCITO	5-12 µm	Grande	Densa	NO	Poco/abundante	NO
PLASMOCITO	11-15 µm	Excéntrico	Denso(rdec)	NO		SI

	TAMAÑO	NÚCLEO	CROMATINA	NUCLEOLO	CITOPLASMA	OTROS
MONOBLASTO	20 µm	Indentado	Eucromatico	Visibles(2 o +)	Tenue, aspecto de velo	
PROMONOCITO	> 20 µm	Lobulado	Eucromatico	Restos	Intenso	Granulaciones específicas
MONOCITO	18-24 µm	Arriñonado	Eucromatico		Acidófilo	No tiene gránulos Pierde la capacidad de división
MACRÓFAGO	18-24 µm	Arriñonado	Eucromatico		Acidófilo	

	TAMAÑO	NÚCLEO	CROMATINA	NUCLEOLO	CITOPLASMA	OTROS
MEGACARIOBLASTO	30-35 µm	Redondo o lobulado	Reticulado característico	Varios	Basófilo	Gránulos pas +
PROMEGACARIOCITO	40-50 µm	Mas segmentado	Reticulado característico	Varios	Gránulos específicos	
MEGACARIOCITO NO PLAQUETOGENO	60 - >80 µm	Muchos lobulos	Reticulado característico	>16	Perif-basófila interna- gránulos	
MEGACARIOCITO PLAQUETOGENO	61 - >80 µm	Muchos lobulos	Reticulado característico	>16	Gránulos específicos	Prolongaciones citoplasmáticas