Fracturas de Tobillo

Cátedra de Ortopedia y Traumatología

Facultad de Medicina

Universidad del Salvador

Integrantes (alumnos de 5to año):

Becar Varela, Cipriano

Federico, Valeria

Rainero, Julián Nicolás

Salvo, Ezequiel Adrián

Ventura, José Ignacio

"Nunca está más expuesta la reputación de un traumatólogo, que cuando pretende hacer un diagnóstico seguro, basándose sólo en hechos clínicos" (Watson Jones).

INTRODUCCIÓN:

Las fracturas de tobillo son el tipo más frecuente de fractura tratado por los cirujanos ortopédicos. En las últimas dos décadas se ha producido un aumento en la prevalencia de estas fracturas, tanto en pacientes jóvenes y activos como en ancianos. También parece haber aumentado la frecuencia de lesiones complejas del pie y tobillo como resultado del uso de dispositivos de seguridad en los automóviles, como los cinturones de seguridad y los airbags, que disminuyen la mortalidad y protegen el tronco pero no necesariamente las extremidades inferiores.

Como resultado de una mejor comprensión de la biomecánica del tobillo, las mejoras en las técnicas de fijación, y los hallazgos en la valoración de resultados, se ha producido una evolución gradual en las estrategias de tratamiento de estas fracturas. Los objetivos del tratamiento siguen siendo la consolidación de la fractura y un tobillo que se mueva y funcione normalmente y sin dolor. El desarrollo de estrategias para el tratamiento de varios patrones de fractura del tobillo depende de si estos objetivos pueden conseguirse de forma más predecible con medidas operatorias o no operatorias.

El tratamiento quirúrgico está indicado cuando no se puede restaurar la congruencia de la articulación mediante métodos cerrados. En las fracturas intraarticulares de la tibia distal, como las fracturas del maléolo, con frecuencia hay una marcada incongruencia de la superficie articular que soporta cargas que debe ser corregida. En las fracturas del tobillo, la preocupación primaria es la inestabilidad residual de la articulación porque la mala alineación o el desplazamiento residual pueden afectar adversamente el comportamiento biomecánico del tobillo resultando en una pérdida de la función. Ciertos patrones de lesión tienen mejor resultado con tratamiento quirúrgico, mientras que otros responden mejor al tratamiento conservador.

El tratamiento de las fracturas del tobillo exige un análisis de riesgo-beneficio y también de coste-beneficio. El riesgo primario que se asocia al tratamiento cerrado es una inadecuada restauración de la biomecánica del tobillo que puede conducir a un mal resultado. Al contrario, aunque la reducción abierta con fijación interna es un método excelente para recuperar la anatomía normal de la articulación, se acompaña de los costes y riesgos de una operación.

ANATOMÍA Y BIOMECÁNICA:

Es esencial una buena comprensión de la anatomía y biomecánica del tobillo antes de poder valorar y tratar las lesiones que afectan a esta articulación. El tobillo está constituido por las superficies articulares del astrágalo, la tibia y el peroné, así como por sus ligamentos de unión y la cápsula. Con frecuencia el tobillo se divide en complejos medial, lateral y sindesmótico para ayudar al médico a entender mejor el mecanismo de la lesión y diseñar un plan de tratamiento. El complejo medial está formado por el maléolo interno, la faceta medial del astrágalo, y las porciones superficial y profunda del ligamento deltoideo; el complejo lateral comprende la parte distal del peroné, la faceta externa del astrágalo, y los ligamentos colaterales laterales del tobillo y de la subastragalina; y el complejo sindesmótico está constituido por la articulación entre la tibia y el peroné así como los ligamentos de la sindesmosis y la membrana ínter ósea.

TOBILLO

FRACTURAS OSEAS Y ROTURAS LIGAMENTARIAS

VISTA ANTERIOR DE LA ARTICULACION DEL TOBILLO

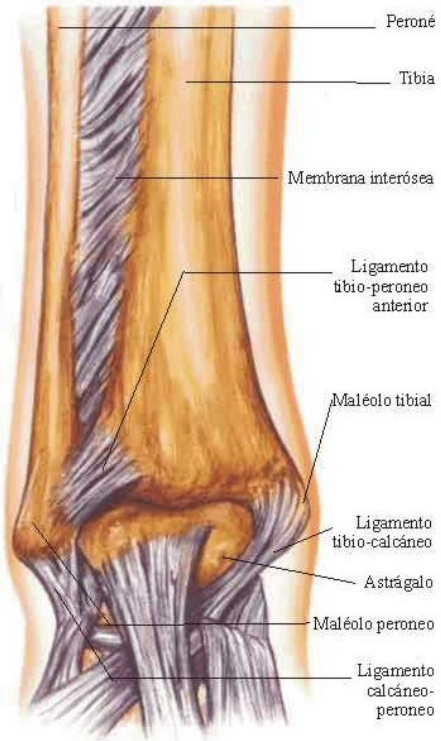

Esta visión permite apreciar los cuerpos y epífisis distales de la tibia y el peroné, como así también las estructuras ligamentarias anteriores. Los ligamentos no descriptos corresponden a la articulación del pie.

VISTA POSTERIOR DE LA ARTICULACION DEL TOBILLO

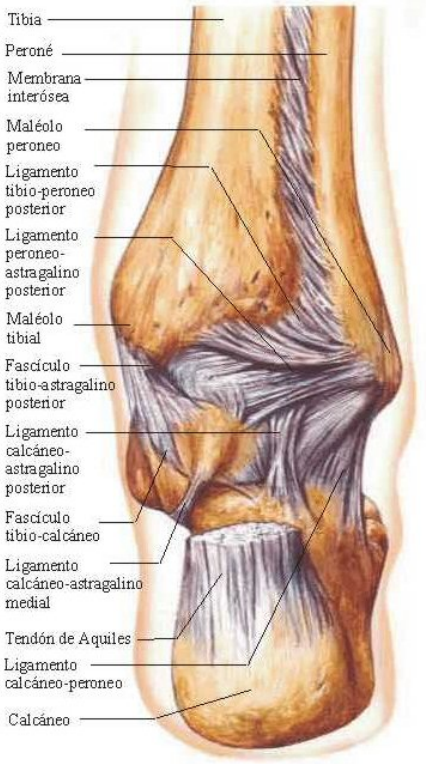

En esta posición se describen las estructuras óseas y ligamentarias de la cara posterior de la articulación. El tendón de Aquiles se halla seccionado por encima de su inserción en el hueso homónimo.

VISTA LATERAL EXTERNA DE LA ARTICULACION DEL TOBILLO

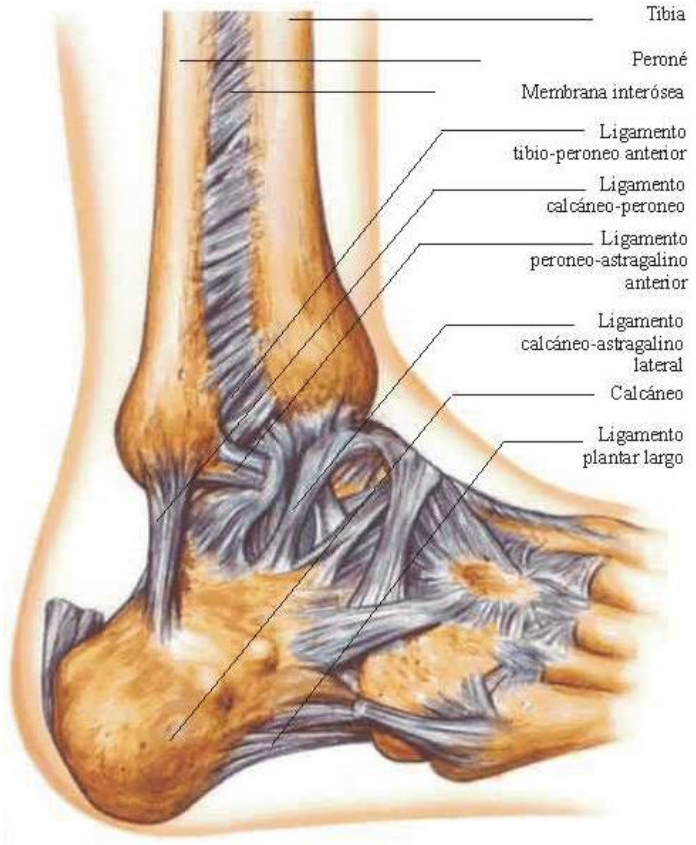

Esta vista permite apreciar parcialmente la articulación del tobillo y su relación con algunas de las estructuras óseas y ligamentarias proximales del pie.

VISTA LATERAL INTERNA DE LA ARTICULACION DEL TOBILLO

En esta figura, no se observa el peroné por hallarse cubierto por el cuerpo y porción distal de la tibia.Se aprecia el tendón de Aquiles seccionado, el cual no forma parte de la articulación del tobillo.

Aunque antiguamente se consideraba al tobillo como una simple articulación en bisagra, muchos estudios han mostrado claramente que la biomecánica del tobillo es bastante compleja.

La contribución de las superficies articulares, los ligamentos y las estructuras capsulares y ligamentarias a la estabilidad y función del tobillo están influenciadas por los cambios en las características de la carga y la posición articular y se alteran en respuesta a la lesión. Estos estudios biomecánicos han mostrado que a medida que en tobillo se mueve en el plano sagital el astrágalo se desliza y rota al mismo tiempo bajo el pilón tibial. Además, el movimiento del tobillo en el plano sagital induce movimientos acoplados en los planos axial y coronal. La flexión plantar del tobillo se acompaña de la rotación interna del astrágalo, mientras que la flexión dorsal produce su rotación externa (Fig. 1). La dorsiflexión también produce la traslación posterolateral y la rotación externa del peroné, con un movimiento vertical mínimo.

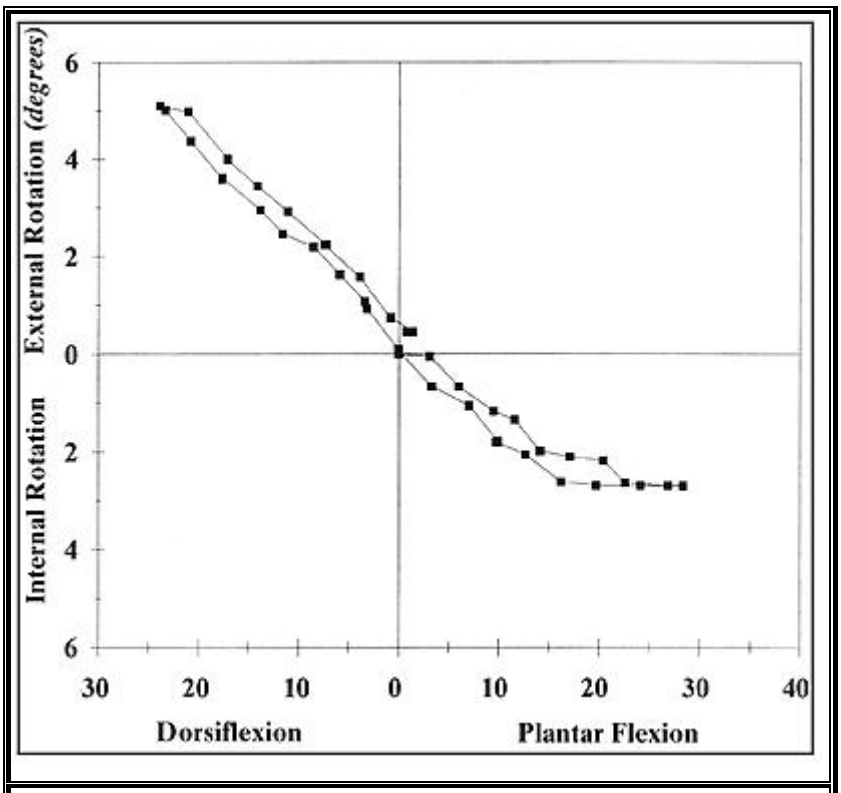

Fig. 1: Diagrama del movimiento acoplado que ocurre cuando el tobillo se mueve en dorsiflexión y flexión plantar. El astrágalo rota externamente cuando el tobillo se dorsiflexiona e internamente cuando el tobillo realiza flexión plantar.

Actualmente se conoce bien que los patrones de lesión asociados con las fracturas de tobillo son más complejos que el simple desplazamiento lateral del astrágalo en la mortaja lesionada. Es difícil valorar este desplazamiento, que ocurre en múltiples planos, sólo con las radiografías convencionales. Por ejemplo, lo que en la radiografía simple parece una translación lateral directa del astrágalo, es realmente una rotación del astrágalo dentro de la mortaja. No apreciar esto lleva a entender mal los cambios biomecánicos reales que suceden, llevando al diseño de modelos experimentales inexactos, y puede contribuir a la confusión respecto al tratamiento clínico. Los modelos experimentales de las fracturas de tobillo que consideran únicamente la translación lateral directa del astrágalo no representan con exactitud las consecuencias de la lesión.

Históricamente, el principal objetivo del tratamiento quirúrgico de las fracturas de tobillo era estabilizar el lado medial. Más tarde, se consideró la parte lateral más importante. Los estudios más recientes han sugerido que ambos lados son importantes: el lado medial (específicamente, el componente profundo del ligamento deltoideo) mantiene en su sitio al astrágalo y evita que se desplace lateralmente y rote externamente, mientras que el lado

lateral actúa como un tope. Cuando se planea el tratamiento deben considerarse las consecuencias biomecánicas de la lesión para ambos lados del tobillo.

CLASIFICACIÓN:

Resulta extremadamente difícil establecer una clasificación de las luxo-fracturas del tobillo. Prueba de ello es que se han ido sucediendo una tras otra por lo menos 4 ó 5 clasificaciones distintas, todas ellas basadas en puntos de vista diferentes y que, en general, no han logrado aclarar el problema, pero sí han conseguido hacerlo más confuso e incomprensible.

Clasificación de Laugen-Hansen: basada en el mecanismo de acción del traumatismo, deduciendo de éste el tipo de lesión y su magnitud. De ahí su ventaja como guía para la reducción cerrada de las lesiones del tobillo. Este es un sistema en dos partes en la que la primera palabra denota la posición del pie en el momento de la lesión y la segunda indica la dirección de la fuerza deformante. La posición inicial del pie es importante porque determina que estructuras están tensas y por tanto más predispuestas a lesionarse inicialmente. La severidad de la lesión se clasifica como estadío 1, 2, 3 o 4 dependiendo de su configuración particular.

a. Fracturas por pronación-abducción.

FRACTURAS POR PRONACION

Debido a este mecanismo se produce la fractura diafisaria del peroné, del maléolo interno o de su equivalente ligamento lateral interno, como así también la rotura del ligamento tibio-peroneo anterior.Puede presentar lesión de la membrana interósea.

b. Fracturas por supinación-aducción.

FRACTURAS POR SUPINACION

Por este mecanismo se produce la fractura de la porción distal del peroné o la rotura de su ligamento externo, acompañando o no la fractura vertical u oblicua del maléolo tibial.Obsérvese la membrana interósea conservada en toda su extensión.

c. Fracturas por rotación externa con diástasis tibio-peronea inferior, la más frecuente, en que hay pronación del pie (pronación-rotación externa). se inicia en la cara interna del tobillo con una lesión del ligamento deltoideo o del maléolo interno (estadío 1) y después progresa alrededor del tobillo hasta los ligamentos anterolaterales (estadío 2), el maléolo externo o la parte proximal del peroné (estadío 3), y los ligamentos posterolaterales o el maléolo posterior (estadío 4).

FRACTURAS POR PRONACION Y ROTACION EXTERNA

Este tipo de mecanismo involucra varias estructuras a saber:fractura del maléolo tibial o ruptura del ligamento lateral interno, ruptura del ligamento tibiio-peroneo anterior y de la membrana interósea, fractura espiral u oblicua del peroné a nivel diafisario, y fractura marginal posterior de la tibia o ruptura del ligamento tibio peroneo posterior.

d. Fracturas por rotación externa, con supinación del pie. se inicia en la zona anterolateral del tobillo. Las estructuras que se dañan son, en orden, el ligamento tibio-peroneo anterior (estadío 1), el maléolo lateral (estadío 2), la zona posterolateral de la cápsula o el maléolo posterior (estadío 3), y el maléolo interno o el ligamento deltoideo (estadío 4).

FRACTURAS POR SUPINACION Y ROTACION EXTERNA

Este mecanismo predispone a la fractura espiral u oblicua del maléolo peroneo con arrancamiento del ligamento tibio-peroneo anterior, fractura del maléolo tibial o del ligamento lateral, fractura marginal posterior de la tibia y ruptura del ligamento tibio-peroneo posterior.

Aunque este sistema sigue siendo útil para describir el mecanismo de la lesión, es complicado y, independientemente de la experiencia del que interprete las radiografías, su utilidad clínica está limitada por la variabilidad interobservador.

Clasificación de Wiles-Adams: está basada en el tipo de daños anatómicos sufridos por la articulación:

a. Desgarro de los ligamentos del tobillo, secundarios a una subluxación astragalina momentánea, que se ha reducido en forma espontánea.

b. Desgarro de los ligamentos del tobillo, asociado a fracturas maleolares.

c. Fracturas maleolares sin desplazamiento de fragmentos.

d. Fractura del tobillo con subluxación externa o postero-externa.

e. Fractura del tobillo con subluxación interna o postero-interna.

f. Fractura del tobillo con luxación anterior de la pierna.

Clasificación de Willeneger y Weber: es, de todas, la más simple. Se basa fundamentalmente en las características de la fractura del maleolo peroneo: nivel, grado de desplazamiento, orientación de la superficie de la fractura. De estos aspectos se deduce la gravedad de la lesión articular, del compromiso de partes blandas, integridad de la articulación tibio peronea inferior, considerada como esencial en la función del tobillo.

Así, se clasifican las luxo-fracturas en tres tipos:

- **Tipo A**: la fractura del peroné se encuentra a nivel o por debajo de la sindesmosis; puede ir acompañada de fractura del maleolo interno. No hay lesión ligamentosa importante. Hay indemnidad de los ligamentos tibio-peroneos inferiores, de la membrana interósea, así como del ligamento deltoideo. Son enteramente ortopédicas

- **Tipo B**: corresponde a una fractura espiroidea del peroné, a nivel de la sindesmosis; puede ir acompañada de fractura por arrancamiento del maleolo tibial o ruptura del ligamento deltoideo. Debe considerarse la posible ruptura del ligamento tibio-peroneo inferior, con la correspondiente subluxación del astrágalo e inestabilidad de la articulación. De resolución tanto ortopédica como quirúrgica.

- **Tipo C**: fractura del peroné por encima de la sindesmosis; la fractura puede encontrarse en el 1/3 inferior, en el 1/3 medio de la diáfisis o aun a nivel del cuello del peroné (fractura de Maisonneuve). Debe contemplarse esta posibilidad, sobre todo cuando se acompaña de fractura del maleolo interno; el estudio radiográfico debe abarcar todo el esqueleto de la pierna. De resolución únicamente quirúrgicas.

Aunque este sistema es fácil de usar y aporta información sobre la fractura lateral, no discrimina adecuadamente entre fracturas que son bastante diferentes desde el punto de vista biomecánico. Por ejemplo, usando este sistema, las fracturas del peroné con una lesión medial son indistinguibles de aquellas que no tienen esta lesión.

Clasificación de AO: es una modificación de la de Weber en la cual los tipos A, B y C se subdividen en base a la presencia de lesión medial o posterior.

CLINICA:

- Dolor espontáneo, generalmente intenso; se exacerba con los movimientos o tentativas de caminar. Es preciso e intenso a la presión del sitio de la lesión.

- Aumento de volumen, rápido en aparecer y progresivo.

- Equimosis tardías, submaleolares y que a veces descienden a lo largo de los bordes externo o interno del pie.
- Impotencia funcional.
- Deformación, notoria en varo o valgo y tamaño del talón o antepié, junto a la posición en supino o prono, talo o equino.
- Para quien tenga experiencia, captar el "choque o peloteo" astragalino, que supone amplitud de la mortaja bimaleolar.

Importante es cómo el simple esguince, arrancamiento del vértice de un maleolo, la fractura uni o bimaleolar y aun la subluxación del tobillo, pueden presentar una sintomatología enteramente similar. Por ello la radiografía es indispensable y obligatoria para llegar a un diagnóstico acertado.

DIAGNÓSTICO:

La inseguridad del examen clínico para establecer un diagnóstico correcto obliga, en forma absoluta, a realizar un estudio radiográfico completo, aun en lesiones aparentemente simples.

Deben realizarse radiografías por lo menos en tres planos:

- Anteroposterior, con el eje del pie perpendicular al plano de la placa.
- Lateral, con el eje del pie paralelo al plano de la placa.
- Oblicua, con el eje del pie en rotación interna, en un ángulo de 25° con respecto al plano de la placa. En esta incidencia, el plano de la sindesmosis queda orientada en el mismo sentido que el haz de los rayos.

Ante la sospecha de diástasis de la sindesmosis, puede ser necesario obtener una radiografía antero-posterior y otra oblicua, con una maniobra de inversión forzada del retropié. La maniobra debe ser realizada personalmente por el traumatólogo y bajo anestesia general o local.

Si existe daño en la integridad del aparato cápsulo-ligamentoso de la mortaja, se consigue el desplazamiento en aducción del astrágalo. El no detectar el daño articular induce a un grave error diagnóstico

Las fracturas del tobillo se evalúan primariamente con radiografías simples. La inestabilidad se valora por medio del análisis de los desplazamientos de varias partes del tobillo y la asociación de estos desplazamientos con sus consecuencias biomecánicas. Las medidas que típicamente se obtienen son el espacio claro medial, el espacio claro tibioperoneo, la superposición peroneotibial, la inclinación del astrágalo y el ángulo talocrural (Fig. 2).

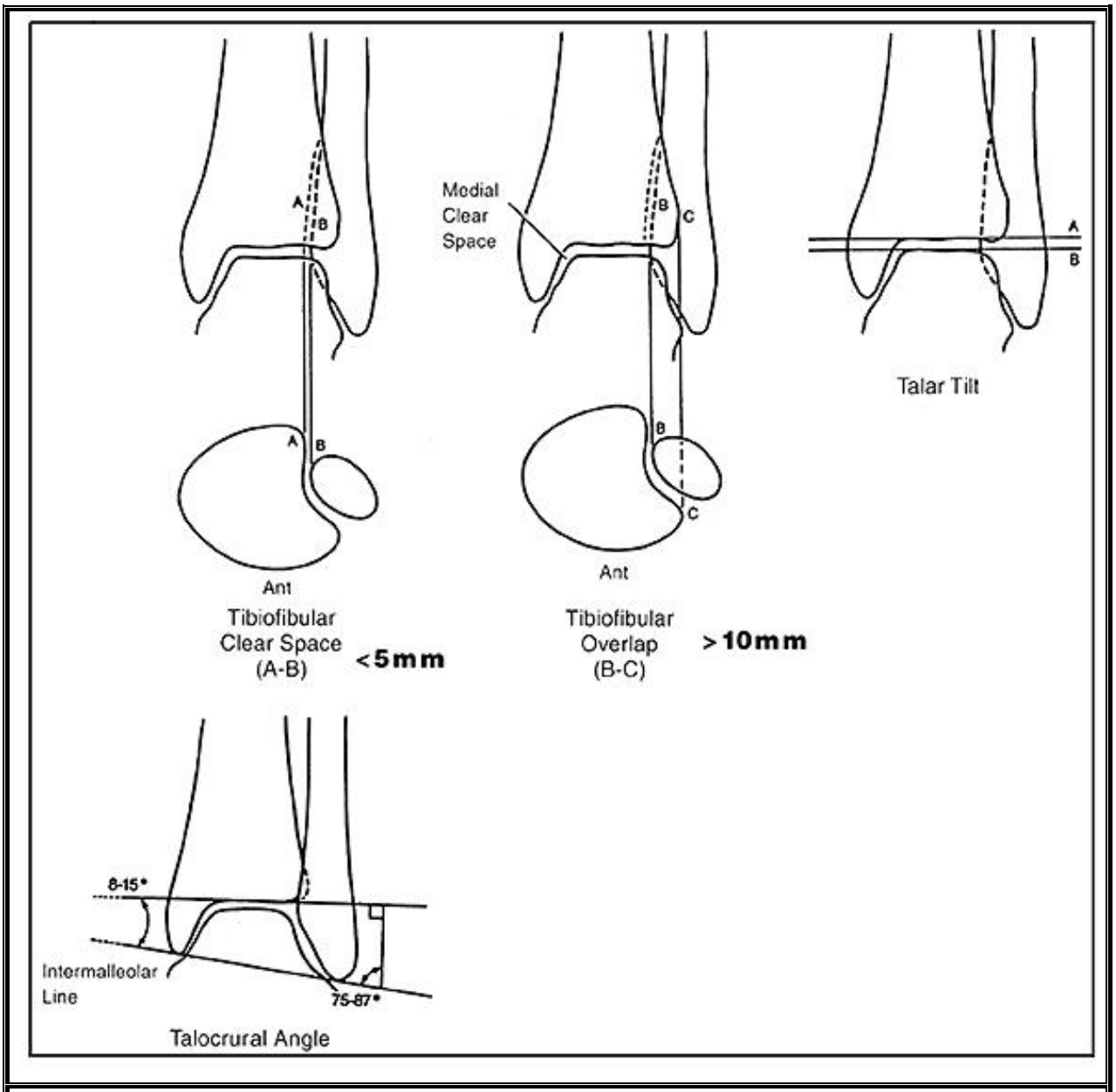

Ilustración de las mediciones, realizadas sobre radiografías simples, que se usan para determinar el desplazamiento asociado con una fractura del tobillo. La anchura de la sindesmosis se mide 1 cm proximal al pilón tibial.

La utilidad de la radiografía simple en una fractura de tobillo es limitada, pues todas las mediciones están sujetas a una variabilidad entre los observadores. Además, estas mediciones varían dependiendo de si la radiografía está hecha con o sin carga, y el grado de magnificación no está calibrado y varía de un paciente a otro. Finalmente, hay desacuerdo en la literatura en cuanto a qué es normal, anormal o aceptable y se comprenden mal las consecuencias biomecánicas de los pequeños desplazamientos. La reevaluación de estas mediciones con técnicas más nuevas, como la

TAC, también ha cuestionado la validez de algunos conceptos previamente aceptados. Por ejemplo, la longitud del peroné normalmente se ha estimado usando el ángulo talocrural. Aunque se ha establecido que un cambio del ángulo talocrural tan pequeño como dos grados en comparación con el ángulo del lado normal refleja un acortamiento del peroné, los exámenes de las fracturas usando TAC tridimensional no han apoyado esta suposición.

Fig. 3-A: Radiografía anteroposterior de una fractura conminuta con hundimiento del pilón tibial. Fig. 3-B Reducción indirecta de la fractura con tracción esquelética.

TRATAMIENTO:

Deben considerarse en dos momentos distintos:

- Tratamiento de urgencia.

- Tratamiento definitivo.

Tratamiento de urgencia

Las circunstancias en que generalmente se produce el accidente, la intensidad de la sintomatología y el detectar desde el primer momento la gravedad posible de la lesión, obliga a que todo médico, no necesariamente especialista, posea un mínimo de conocimientos referidos al tema y pueda así, tomar una determinación correcta.

Medidas de urgencia

a. Enfermo acostado.

b. Analgesia inyectable, si ello fuese posible.

c. Retirar calzado.

d. Inmovilización provisoria con férula de cartón, de yeso, etc., según lo permitan las circunstancias.

e. Traslado inmediato a un centro asistencial.

Medidas de urgencia en un centro médico no especializado

a. Retiro de la inmovilización de urgencia, si ella resulta inadecuada.

b. Estudio radiológico del tobillo. Comprobación de la magnitud del problema, lo que determinará la mayor o menor urgencia en la conducta a seguir.

c. Recambio de la inmovilización, si ello fuese menester, por una férula de yeso o bota corta almohadillada, provisoria, abierta y entre-abierta; pierna elevada y traslado.

d. Analgesia inyectable, si ello fuese necesario.

e. Evacuación, con las radiografías e informe escrito, de los hallazgos clínicos y tratamientos realizados.

En la mayoría de los casos las medidas señaladas son suficientes para resolver el problema de la emergencia. La continuidad del proceso le corresponderá al especialista.

Hay, sin embargo, una situación de especial gravedad que obliga al médico de urgencia, sea o no traumatólogo, a actuar en forma inmediata.

Ocurre en la luxofractura cerrada, con desplazamiento anterior de la tibia y posterior del pie; la epífisis distal de la tibia cabalga sobre el cuello del astrágalo, distiende la piel del dorso del pie, generando una fuerte compresión de atrás adelante, que lleva en el plazo de unas pocas horas a la necrosis de piel y celular.

Generalmente se trata de una fractura bi o trimaleolar; los bordes agudos y cortantes de los rasgos de fractura maleolares, al presionar a su vez la piel que los cubre, hacen inminente la exposición de la luxofractura.

La reducción de la luxofractura, aunque no sea perfecta, cumple el objeto esencial de volver los segmentos óseos a su sitio y hacer desaparecer la compresión de la piel. El término del proceso será objeto del especialista.

Tratamiento definitivo

Puede ser ortopédico o quirúrgico.

Objetivos

- Reducir los fragmentos óseos desplazados, a su sitio normal.
- Reducir la subluxación si persiste. Debe considerarse que ésta pudo haber existido y que se redujo en forma espontánea.
- Conseguir la reducción de la mortaja tibio-peronea, de modo que el astrágalo recupere su encaje perfecto.

Los objetivos señalados no siempre se pueden alcanzar con procedimientos ortopédicos. El desplazamiento de los maleolos adquiere tal característica, que obliga a la reducción quirúrgica. Sin embargo, debe considerarse que ello ocurre en forma excepcional y que el especialista debe estar seguro que si con el procedimiento ortopédico logra los objetivos señalados, éste se constituye en el método de elección.

De este modo, debe mantenerse el criterio que los tratamientos quirúrgicos deben ser empleados ante la imposibilidad o fracaso de un tratamiento incruento. Ningún tratamiento quirúrgico, por eficiente que parezca, logrará superar a un buen tratamiento ortopédico, si con él se han logrado los objetivos señalados. La tendencia actual, que induce a "operar casi todas las fracturas maleolares", constituye una evidente exageración, no carente de riesgos y complicaciones.

Fracturas o luxofracturas de tratamiento ortopédico

- Fractura uni o bimaleolares sin desplazamiento de fragmentos.
- Fracturas uni o bimaleolares desplazadas, que fueron reducidas ortopédicamente.
- Luxofracturas laterales que fueron reducidas en forma perfecta.

Técnica del procedimiento de reducción ortopédica

1. Paciente en decúbito dorsal, en camilla o mesa quirúrgica.

2. Anestesia del tobillo: puede usarse anestesia local e intra-articular, pero idealmente se prefiere anestesia regional (espinal o epidural) o general.

3. Se coloca la rodilla en 90° con un soporte bajo el hueco poplíteo (relaja los gemelos) y el tobillo en ángulo de 90°. En caso de luxación posterior del pie se efectúa una maniobra "como si estuviera sacando una bota", traccionando hacia distal y hacia adelante el talón, manteniendo el tobillo en 90°, lo que asegura la mantención de la reducción. Se apoya la planta del pie en el pecho del médico que efectúa la maniobra, quedando libres sus dos manos, que efectuarán la reducción de los desplazamientos laterales; el operador ejerce una compresión bimaleolar con la palma de las manos, recordando que el maleolo peroneo se encuentra más posterior que el maleolo tibial; durante esta maniobra se pueden efectuar desviaciones en varo o valgo forzado, para reducir los desplazamientos de los maleolos. Habitualmente se requiere de una maniobra en varo forzado ya que la luxación más frecuente es la posteroexterna y por lo tanto la maniobra de reducción debe ser en sentido opuesto, es decir, hacia medial o en varo. Luego se instala una bota corta de yeso acolchada manteniendo el tobillo en 90° y con compresión bimaleolar en varo o valgo, según la lesión.

4. El paciente queda hospitalizado bajo vigilancia por posible aparición de signos de compresión por yeso.

5. Radiografía de control: los parámetros radiológicos deben ser:

- Restauración de la mortaja tibio-peroneo astragalino en el plano antero-posterior en un 100%.

- En el plano lateral, si ha habido una fractura del maleolo posterior o tercer maleolo, se acepta una falta de reducción hasta 1/3 en la superficie articular de la tibia. Esta norma es más estricta en pacientes jóvenes.

6. Si la reducción ortopédica no ha sido satisfactoria, será de indicación quirúrgica.

Continuación del tratamiento ortopédico

7. Cambio de yeso a los 7 a 10 días, sin anestesia, repitiendo la maniobra de reducción. Se instala bota de yeso sin taco, no ambulatoria por 3 a 4 semanas, y nuevo control radiológico para asegurarse de la mantención de la reducción.

8. Luego se instala bota corta de yeso con taco por 3 a 4 semanas, con marcha progresiva, y controlando la tolerancia a la carga y el edema. Si aparece edema, debe disminuir el número de

horas que el paciente está de pie y mantener el pie en alto, que debe ser obligatorio durante el descanso nocturno.

9. A las 6 a 8 semanas se retira el yeso, se efectúa control radiológico, y se inicia una terapia de rehabilitación: movilización activa con flexo-extensión del tobillo en agua caliente durante 20 minutos, 2 a 3 veces al día.

Fracturas o luxofracturas de tratamiento quirúrgico

- Fracturas uni o bimaleolares irreductibles e inestables.
- Luxofracturas uni o bimaleolares irreductibles o inestables.
- Fractura del maleolo posterior (tercer maleolo) que compromete más de 1/3 de la superficie articular, desplazado e irreductible.
- Luxofracturas expuestas.

Las indicaciones terapéuticas expresadas corresponden a normas generales.

Resulta imposible determinar indicaciones precisas para cada una de las múltiples y variadas lesiones traumáticas del tobillo por: magnitud de las lesiones, tipo de enfermo (edad, sexo, actividad), ambiente médico, experiencia o inclinación terapéutica del traumatólogo, oportunidad en que se adopta la resolución definitiva (tardía o precoz), etc. Son sólo algunas de las circunstancias que deben ser tomadas en cuenta para decidir la modalidad de tratamiento.

Debe considerarse que, en la mayoría de los casos, la determinación y realización del tratamiento debe quedar en manos del traumatólogo.

Pueden ser objeto de un tratamiento definitivo, por parte de un médico no especialista, con una adecuada versación en el manejo de estos enfermos, aquellas fracturas maleolares no desplazadas o luxofracturas reducidas y estables con maniobras sencillas.

Todos aquellos casos que requieren maniobras complejas de reducción ortopédica, o que requieren intervención quirúrgica, deben obligadamente ser referidos en forma urgente al especialista.

COMPLICACIONES:

El tratamiento, ya sea ortopédico o quirúrgico para la fractura de tobillo no siempre es cien por ciento exitoso, y en algunas ocasiones puede presentarse rigidez articular, artrosis dolorosa, osteoporosis, pie zambo post traumático, pseudoartrosis y consolidación viciosa, etc.

Las fracturas del pilón, en especial aquellas causadas por traumatismos de alta energía, se han asociado con una alta incidencia de complicaciones. Los problemas en el postoperatorio temprano incluyen la necrosis de la piel, la infección superficial y profunda, y la pérdida de fijación. Las complicaciones tardías incluyen el retraso de consolidación y la pseudoartrosis de la unión metafiso-diafisaria, la angulación en varo o valgo de la parte distal de la tibia, y la reducción no anatómica o la pérdida postoperatoria de la reducción de la superficie articular. La estabilización del fragmento anterolateral y la colocación de injerto en el borde lateral de la parte distal de la tibia promueven la consolidación y reducen la prevalencia de la consolidación en valgo y de la pseudoartrosis. La incidencia de los problemas postoperatorios de la piel y la herida se ha reducido sustancialmente usando la técnica de la reducción indirecta con fijación externa y la reconstrucción de la superficie articular con pequeñas placas o tornillos o ambos.

Puede aparecer una artrosis postraumática como resultado del daño del cartílago articular en el momento del traumatismo y también cuando no se ha conseguido o mantenido una superficie articular congruente con el tratamiento. Rara vez está indicada la artrodesis primaria del tobillo porque los resultados a largo plazo no son fáciles de predecir. Aunque algunos pacientes pueden precisar una artrodesis del tobillo por artrosis sintomática, otros funcionan bastante bien a pesar de los signos radiográficos de artrosis postraumática.

CONCLUSIÓN:

El objetivo primario en el tratamiento de las fracturas del tobillo es conseguir la consolidación de la fractura y la recuperación de la función normal. Las fracturas del tobillo comprenden un espectro amplio de lesiones que va desde las fracturas no desplazadas o mínimamente desplazadas y estables que pueden tratarse de forma conservadora hasta fracturas desplazadas que precisan de intervención quirúrgica. Aunque persisten algunas controversias, los principios generales y técnicas para el tratamiento quirúrgico de las fracturas de tobillo están bien establecidos.

BIBLIOGRAFÍA:

●**Http://escuela.med.puc.cl/paginas/publicaciones/TextoTraumatologia/Trau_Secc01/Trau_Sec01_46.html**

●http://www.traumazamora.org/articulos/frtobillo/frtobillo.html#fracturatobillo#fracturatobillo

● **Griend,R.V.; Michelson,J.D.; Bone,L.B.**: Fractures of the Ankle and the Distal Part of the Tibia.*J.Bone and Joint Surg.*, 78-A: 1772-1883, 1996.